

Nazwa kwalifikacji: **Świadczenie usług medycznych w zakresie diagnostyki obrazowej, elektromedycznej i radioterapii**

Oznaczenie kwalifikacji: **MED.08**

Numer zadania: **01**

Wersja arkusza: **SG**

Wypełnia zdający

Numer PESEL zdającego\*

--	--	--	--	--	--	--	--	--	--	--	--	--	--	--	--	--	--	--	--

Miejsce na naklejkę z numerem  
PESEL i z kodem ośrodka

Czas trwania egzaminu: **120** minut.

MED.08-01-23.01-SG

## EGZAMIN ZAWODOWY

Rok 2023

**CZĘŚĆ PRAKTYCZNA**

**PODSTAWA PROGRAMOWA  
2019**

### Instrukcja dla zdającego

1. Na pierwszej stronie arkusza egzaminacyjnego wpisz w oznaczonym miejscu swój numer PESEL i naklej naklejkę z numerem PESEL i z kodem ośrodka.
2. Na KARCIE OCENY w oznaczonym miejscu przyklej naklejkę z numerem PESEL oraz wpisz:
  - swój numer PESEL\*,
  - oznaczenie kwalifikacji,
  - numer zadania,
  - numer stanowiska.
3. KARTĘ OCENY przełącz zespołowi nadzorującemu.
4. Sprawdź, czy arkusz egzaminacyjny zawiera 8 stron i nie zawiera błędów. Ewentualny brak stron lub inne usterki zgłoś przez podniesienie ręki przewodniczącemu zespołu nadzorującego.
5. Zapoznaj się z treścią zadania oraz stanowiskiem egzaminacyjnym. Masz na to 10 minut. Czas ten nie jest wliczany do czasu trwania egzaminu.
6. Czas rozpoczęcia i zakończenia pracy zapisze w widocznym miejscu przewodniczący zespołu nadzorującego.
7. Wykonaj samodzielnie zadanie egzaminacyjne. Przestrzegaj zasad bezpieczeństwa i organizacji pracy.
8. Jeżeli w zadaniu egzaminacyjnym występuje polecenie „zgłoś gotowość do oceny przez podniesienie ręki”, to zastosuj się do polecenia i poczekaj na decyzję przewodniczącego zespołu nadzorującego.
9. Po zakończeniu wykonania zadania pozostaw rezultaty oraz arkusz egzaminacyjny na swoim stanowisku lub w miejscu wskazanym przez przewodniczącego zespołu nadzorującego.
10. Po uzyskaniu zgody zespołu nadzorującego możesz opuścić salę/miejsce przeprowadzania egzaminu.

**Powodzenia!**

\* w przypadku braku numeru PESEL – seria i numer paszportu lub innego dokumentu potwierdzającego tożsamość

## Zadanie egzaminacyjne

Pacjent zgłosił się do przychodni ze skierowaniami od lekarza w celu wykonania badania EKG i RTG.

Warszawa, dnia 19.12.2022 r.

NZOZ PRZYCHODNIA  
ul. Niezapominajki 12  
99-109 Warszawa  
NIP: 4556544416  
REGON: 65878483  
tel. 666555444

### SKIEROWANIE NA BADANIE EKG

Pan: *Andrzej Kowalski PESEL: 65020455831*

Rodzaj badania: *EKG w spoczynku*

Wywiad, rozpoznanie: *badanie kontrolne*

ciśnienie krwi: *120/80 mmHg*

*Lek. med. Jan Nowak  
Specjalista medycyny pracy  
NPWZ: 545454525*

Warszawa, dnia 19.12.2022 r.

NZOZ PRZYCHODNIA  
ul. Niezapominajki 12  
99-109 Warszawa  
NIP: 4556544416  
REGON: 65878483  
tel. 666555444

### SKIEROWANIE NA BADANIE RADIOLOGICZNE

Pan: *Andrzej Kowalski PESEL: 65020455831*

Rodzaj badania: *RTG odcinka lędźwiowo-krzyżowego kręgosłupa (L-S) w rzucie AP i w rzucie bocznym lewym*

Wywiad, rozpoznanie: *Bóle odcinka lędźwiowego*

Badanie: pierwsze / następne

*Lek. med. Jan Nowak  
Specjalista medycyny pracy  
NPWZ: 545454525*

**W pracowni EKG** technik elektroradiolog wykonał standardowe badanie elektrokardiograficzne w spoczynku, w trybie ręcznym i 3-kanalowej rejestracji odprowadzeń, zgodnie ze skierowaniem od lekarza kierującego na badanie. Elektrody przypiął w standardowych miejscach przyłożenia.

Zapisz w *Karcie odprowadzeń EKG* kolor wskazanych elektrod i miejsce ich przyłożenia. Na podstawie zamieszczonego fragmentu elektrokardiogramu sporządź *Arkusz analizy elektrokardiogramu* i uzupełnij *Kartę opisu badania EKG*.

**W pracowni RTG** przygotuj pacjenta do badania radiologicznego i wykonaj wszystkie wymagane czynności związane z przeprowadzeniem badania radiologicznego odcinka lędźwiowo-krzyżowego kręgosłupa (L-S) w rzucie AP i w rzucie bocznym lewym do momentu wyzwolenia ekspozycji promieniowania, zgodnie ze skierowaniem od lekarza kierującego.

Pacjent jest średniej budowy ciała. Z przeprowadzonego wywiadu wynika, że badania nie można wykonać w pozycji stojącej.

Gotowość do przeprowadzenia badania zgłoś przewodniczącemu ZN przez podniesienie ręki i w ten sam sposób zasygnalizuj zakończenie wykonania badania.

Przystępując do przeprowadzenia badania, weź ze sobą identyfikator z numerem stanowiska i arkusz egzaminacyjny. Połóż identyfikator na stanowisku.

Przyjmij, że pacjent jest po weryfikacji danych osobowych i czeka na badanie w gabinecie rentgenowskim. Komunikuj się z pacjentem tak, aby słyszał Cię egzaminator, ale nie inni zdający. Nie oczekuj od pacjenta odpowiedzi oraz obnażenia okolicy badanej. Postępuj zgodnie z procedurami obowiązującymi przy wykonywaniu zleconego badania.

Zachowaj kolejność wykonywania projekcji jak w zapisie na skierowaniu. Wszystkie działania związane z przeprowadzeniem badania radiologicznego do momentu wyzwolenia ekspozycji promieniowania wykonuj w obecności egzaminatora, w czasie nie dłuższym niż 15 minut. Po upływie tego czasu przewodniczący ZN skieruje komunikat „czas minął”, oznaczający zakończenie procesu oceny.

Po zakończeniu badania uporządkuj stanowisko.

Podpisz zamieszczone w arkuszu egzaminacyjnym radiogramy 1 i 2 danymi pacjenta (imieniem i nazwiskiem, numerem PESEL) oraz datą badania i opisz je właściwą literką.

Zapisz pod radiogramem 1 i 2 nazwy struktur anatomicznych wskazanych strzałką na radiogramie 2.

Wpisz badanie do fragmentu książki *Ewidencji badań radiologicznych*.

Dane do wykonania zadania i wszystkie formularze do wypełnienia znajdziesz w arkuszu egzaminacyjnym. Za datę badań EKG i RTG przyjmij datę egzaminu.

W czasie wykonywania zadania przestrzegaj zasad bezpieczeństwa i higieny pracy obowiązujących w pracowni radiologicznej.

**Czas przeznaczony na wykonanie zadania wynosi 120 minut.**

**Ocenie podlegać będzie 6 rezultatów:**

- Karta odprowadzeń EKG,
- Arkusz analizy elektrokardiogramu,
- Karta opisu badania EKG,
- Radiogram 1,
- Radiogram 2,
- Ewidencja badań radiologicznych

oraz

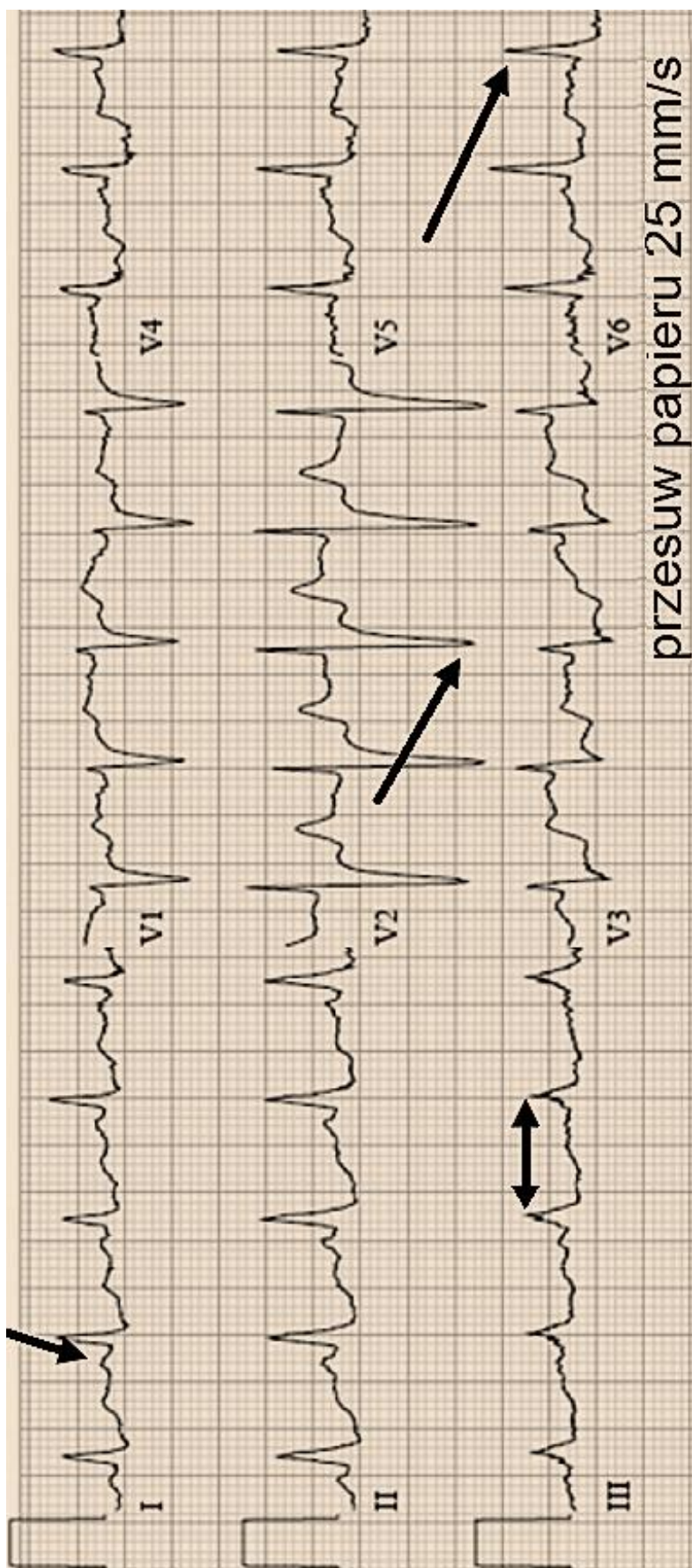
przebieg przygotowania pacjenta do badania radiologicznego odcinka lędźwiowo-krzyżowego kręgosłupa (L-S) w rzucie AP i rzucie bocznym lewym z uwzględnieniem przekazania mu niezbędnych informacji o przebiegu badania, przeprowadzenia badania radiologicznego odcinka lędźwiowo-krzyżowego kręgosłupa (L-S) w rzucie AP do momentu wyzwolenia ekspozycji promieniowania, przeprowadzenia badania radiologicznego odcinka lędźwiowo-krzyżowego (L-S) kręgosłupa w rzucie bocznym lewym do momentu wyzwolenia ekspozycji promieniowania i uporządkowanie stanowiska po zakończonym badaniu.

## BADANIE EKG

KARTA OBPROWADZEŃ EKG			
Lp.	Elektroda	Kolor elektrody	Miejsce przyłożenia elektrody
1	L		
2	F		
3	V3		
4	V4		

ARKUSZ ANALIZY ELEKTROKARDIOGRAMU			
Lp.	Odprowadzenie	Nazwa wskazanego załamka/odstępu	Amplituda wskazanego załamka [mV]/ czas trwania wskazanego odstępu [s]
1	I		
2	III		
3	V2		
4	V6		
5	Częstość skurczów serca na minutę (częstość rytmu serca) - na podstawie odprowadzenia II  wynosi ...../min		
<b>Dane do obliczeń</b>			
<p>Wzorzec czułości aparatu – cecha 1 cm = 1 mV    1 mm = 0,1 mV                      Przy prędkości przesuwu papieru 25 mm/s: 1 mm = 0,04 s    5 mm = 0,2 s                      Do obliczania częstości skurczów serca na minutę (częstość rytmu serca na minutę) można skorzystać ze wzorów:                      Dla prędkości przesuwu papieru 25 mm/s    1500 : x, gdzie x = długość odstępu RR w mm                      Dla prędkości przesuwu papieru 50 mm/s    3000 : x, gdzie x = długość odstępu RR w mm                      lub 60 (s) podzielić przez czas pomiędzy dwoma kolejno sąsiadującymi załawkami R</p>			

## FRAGMENT ELEKTROKARDIOGRAMU



*należy przyjąć, że 1 mała kratka ma wymiar 1 mm x 1 mm*

*Miejsce na obliczenia niepodlegające ocenie*

## KARTA OPISU BADANIA EKG

Data badania .....

Nazwisko, imię, PESEL

.....

Wzorzec czułości aparatu (cecha) 1mV = ..... mm

Prędkość przesuwu taśmy = ..... mm/s

Badanie wykonane w warunkach: w spoczynku/po wysiłku; po ergotaminie, po atropinie  
(\*niepotrzebne skreślić)

Ciśnienie tętnicze ...../..... mmHg

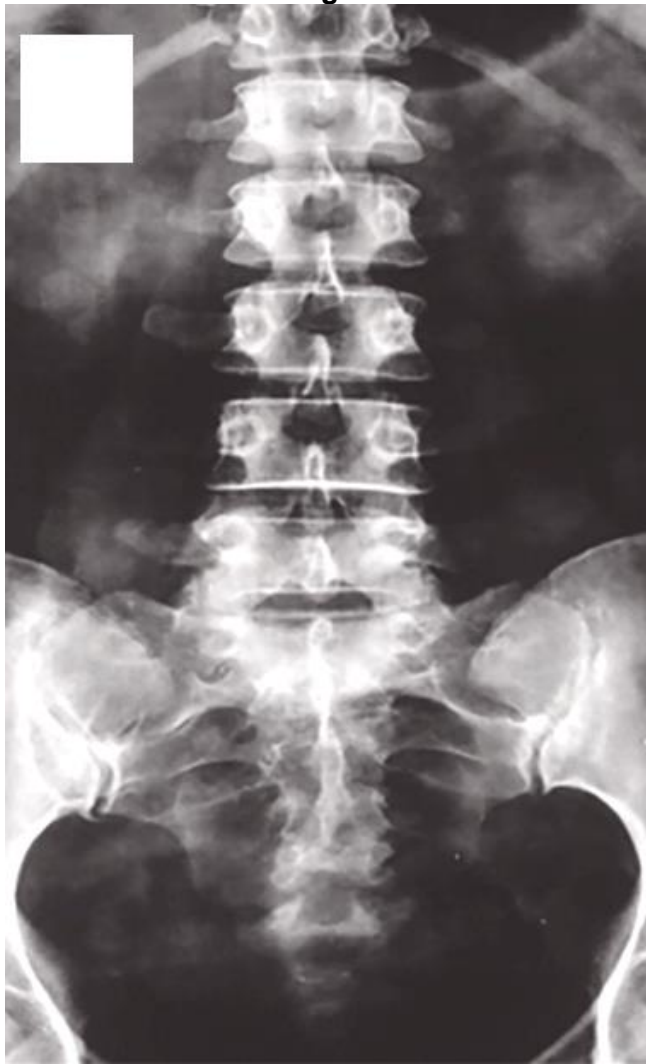## BADANIE RTG

Tabela ekspozycji aparatu rentgenowskiego

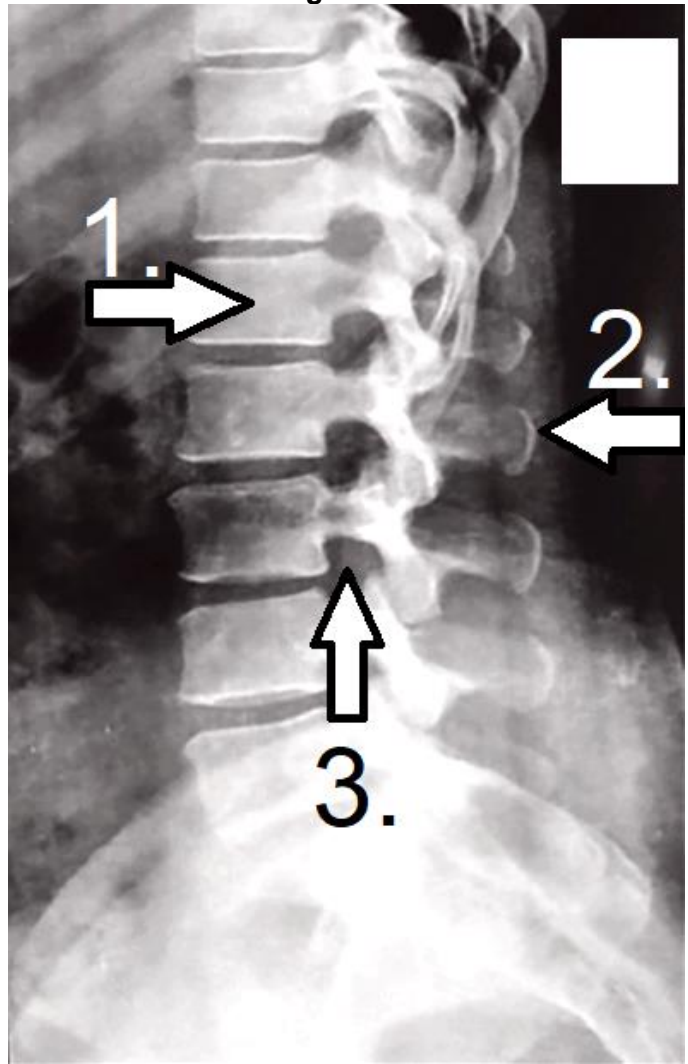
Obiekt	Projekcja	Średnia grubość	kV	mAs
Czaszka	PA	19 cm	55	50
Czaszka	L	16 cm	50	40
Klatka piersiowa	PA	22 cm	125	4
Klatka piersiowa	L	44 cm	125	34
Kręgosłup C	AP	12 cm	55	40
Kręgosłup C	L	12 cm	55	40
Kręgosłup Th	AP	22 cm	60	50
Kręgosłup L-S	AP	20 cm	65	63
Kręgosłup L-S	bok	30 cm	75	125
Jama brzuszna	AP	20 cm	60	63
Staw biodrowy	AP	15 cm	60	50
Staw kolanowy*	AP i L	11 cm	49	9
Staw skokowy*	AP i L	9 cm	48	8
Stopa*	AP i skos	6 cm	50	4
Staw ramienny*	AP	10 cm	55	40
Staw łokciowy*	AP i L	8 cm	42	6,3
Nadgarstek*	PA i L	4 cm	40	4
Ręka*	PA i skos	2,5 cm	40	3,2

\* - wykonując zdjęcia w opatrunku gipsowym należy zwiększyć wartość napięcia o 5 kV

Radiogram 1



Radiogram 2



--

--

**Nazwy struktur anatomicznych wskazanych strzałką na radiogramie 2:**

1. ....
2. ....
3. ....

**EWIDENCJA BADAŃ RADIOLOGICZNYCH (FRAGMENT KSIĄŻKI)**

Data badania	Imię i nazwisko, PESEL pacjenta	Procedura RTG	Formaty użytego detektora/kasety							Projekcja	Parametry ekspozycji	
			13 cm × 18 cm	18 cm × 24 cm	20 cm × 40 cm	24 cm × 30 cm	30 cm × 40 cm	35 cm × 35 cm	43 cm × 35 cm			

